



UNIVERSITÄTSZAHNKLINIK
MEDIZINISCHE UNIVERSITÄT WIEN

DENT UNIQUE

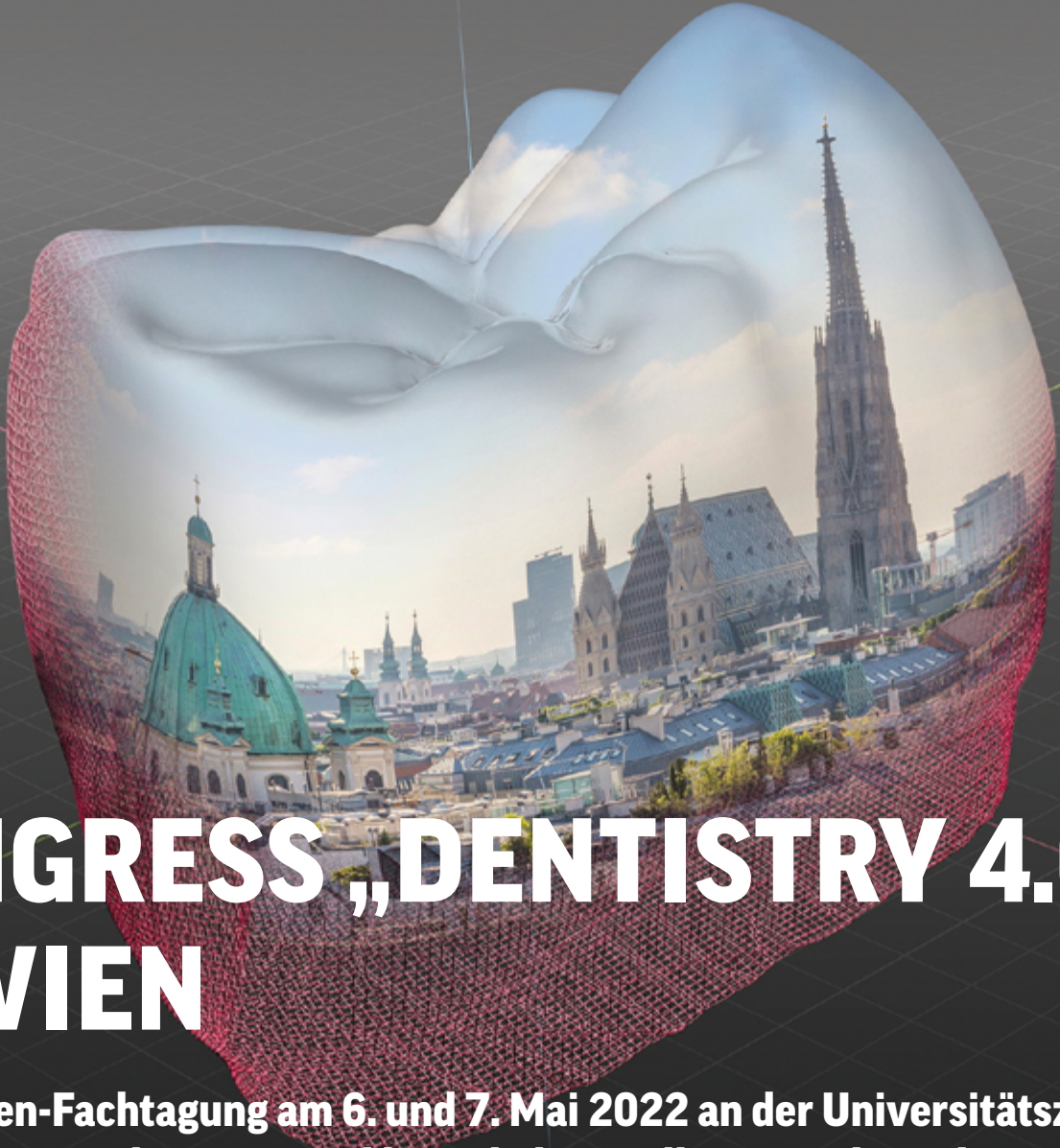2 | 2021

Das Journal der Universitätszahnklinik Wien

Frontzahntrauma:
Behandlung mittels
intentioneller, 180° rotierter
Autotransplantation – 4

„Full-Mouth-Rehabilitation“:
Neues Konzept ermöglicht
maximale Voraussagbarkeit
der Endergebnisse – 12

Assoz.-Prof.ⁱⁿ Priv.-Doz.ⁱⁿ DDr.ⁱⁿ
Ulrike Kuchler im Interview – 16



KONGRESS „DENTISTRY 4.0“ IN WIEN

ExpertInnen-Fachtagung am 6. und 7. Mai 2022 an der Universitätszahn-
klinik über Digitalisierung und künstliche Intelligenz in der Zahnmedizin



Univ.-Prof. DDr. Andreas Moritz,
Vorstand

Sehr geehrte LeserInnen!

Unser Journal DentUnique gibt Ihnen einen exklusiven Einblick in die Tätigkeiten an der Universitätszahnklinik Wien.

Wir berichten über aktuelle Forschungserkenntnisse, schildern PatientInnenfälle und informieren über die zahlreichen Weiterbildungsmöglichkeiten an der Universitätszahnklinik Wien.

Für bestimmte Zahnerkrankungen, die nicht nur einzelne Zähne, sondern oftmals das gesamte Gebiss betreffen, wurde an der Universitätszahnklinik Wien ein innovatives Konzept entwickelt, welches über virtuelle und klinische Methoden eine größtmögliche Voraussagbarkeit der zukünftigen „Full-Mouth-Rehabilitation“ ermöglicht.

In dieser Ausgabe können wir Ihnen über einen weiteren erfolgreichen Behandlungsverlauf einer Patientin nach einem Frontzahntrauma berichten. Nach der diagnostizierten subkrestalen Kronenfraktur kam es zu einer Behandlung mittels intentioneller, 180° rotierter Autotransplantation. Diese Technik ist eine innovative Variante, den eigenen Zahn sowie den Knochen zu erhalten und PatientInnen eine teils invasive und kostenintensivere Prozedur zu ersparen.

Eine Forschungsarbeit an der Spezialambulanz für Funktionsstörungen der Universitätszahnklinik Wien beschäftigt sich mit dem Thema Bruxismusdiagnostik. Mithilfe des Brux Checkers®, einer einseitig farblich beschichteten Analyse- und Therapieplanungsfolie, können zusätzliche Informationen für eine richtige Diagnose generiert werden.

An dieser Stelle möchte ich Sie auch noch auf den Kongress „Dentistry 4.0“ (6. und 7. Mai 2022) aufmerksam machen: Unter dem Titel „International, Interdisciplinary Conference of Innovative Technologies“ berichten 30 sowohl österreichische als auch international angesehene SpezialistInnen aus Europa und den USA von ihren aktuellen Forschungsergebnissen und möglichen kommenden Anwendungen von Technik & Technologie in ihrem Praxisalltag.

Wir möchten Sie mit dem Journal DentUnique an unserem klinischen Alltag teilhaben lassen und freuen uns auf eine gute Zusammenarbeit mit Ihnen – zum Wohle der PatientInnen!



Impressum: **Medieninhaber/Herausgeber:** Universitätszahnklinik Wien GmbH, 1090 Wien, Sensengasse 2a, Tel.: +43 1/400 70, Fax: +43 1/400 70-3039, E-Mail: office-unizahnklinik@meduniwien.ac.at, www.unizahnklinik-wien.at **Herausgeber:** Geschäftsführer Univ.-Prof. DDr. Andreas Moritz und Thomas Stock
Erscheinungsort: Wien **Auflage:** 4.500 **Verlag:** Albatros Media GmbH, Grüngasse 16, 1050 Wien, office@albatros-media.at, www.albatros-media.at
Redaktion: Mag. Erika Hofbauer (Leitung), Barbara Duras **Grafik & Produktion:** Albatros Media GmbH **Verlagsleitung:** Otto Koller
Designkonzept: Albatros Media GmbH **Lektorat:** Mag. Eva Kainrad **Coverfoto:** Universitätszahnklinik Wien/Fuchs **Fotos:** Falls nicht anders angegeben: Universitätszahnklinik Wien **Druck:** Druckerei Janetschek GmbH, 3860 Heidenreichstein

Offenlegung gemäß § 25 Mediengesetz

Die Universitätszahnklinik Wien GmbH ist eine 100%-Tochtergesellschaft der Medizinischen Universität Wien, www.meduniwien.ac.at/homepage/info/impressum. Grundlegende Richtung des Magazins: DentUnique informiert ZahnärztInnen, Studierende und MitarbeiterInnen der Universitätszahnklinik Wien über Forschung, Fallstudien, Weiterbildungsangebote und die Tätigkeiten der Institution.

Inhalt

- 04 Frontzahntrauma: Ein Fallbericht
- 08 Antientzündliche Wirkung von Milch
- 09 BRUX CHECKER®
- 12 „Full-Mouth-Rehabilitation“
- 16 Im Interview:
Assoz.-Prof.ⁱⁿ Priv.-Doz.ⁱⁿ DDR.ⁱⁿ Ulrike Kuchler
- 18 Dentistry 4.0
- 21 Wissenstransfer von Wien nach Lesbos
- 22 Pandemie im Spiegel der Zeit

In den Kalender

Workshop:

Laser-Workshop – Ausbildung zum Laserschutzbeauftragten

Kursleitung: Univ.-Prof. DDR. Andreas Moritz

Kursreferenten: Dr. Christoph Kurzman, DDR. Markus Laky, Mag. Hassan Shokoohi

Datum: 3. September, 12:00 - 20:00 Uhr und 4. September 2021, 09:00 - 17:15 Uhr

Ort: Universitätszahnklinik Wien, Sensengasse 2a, 1090 Wien

Anmeldung: office@sola-laser.com

ZFP-Fortbildung: 18 Punkte

Workshop:

TADs – der digitale Weg – von Bohrschablonen bis zu metallisch gedruckten Apparaturen (Achtung, limitierte Plätze)

Kursleitung:

Ao. Univ.-Prof. DDR. Erwin Jonke

Vortragender:

PD Dr. Björn LUDWIG (Deutschland)

Datum: 17. September 2021, 9:00 - 17:30 Uhr

Ort: Universitätszahnklinik Wien, Sensengasse 2a, 1090 Wien

Information: Maria Strobl, +43 1/40070-4301 oder maria.strobl@meduniwien.ac.at

Anmeldung: www.kfo-wien.at

ZFP-Fortbildung: 9 Punkte

Save the Date:

15. Jahrestagung der Österreichischen Gesellschaft für

Implantologie (ÖGI): Implantologisches Update – Behandlungsempfehlungen

Datum: 12. bis 13. November 2021

Ort: Med Campus Graz

Weitere Infos: www.oegi2021.org

ZFP-Fortbildung: 9 Punkte



Entwickelt, um das Risiko von Zahnfehlstellungen zu reduzieren.

Unser MAM Perfect: 60% dünner, 4 mal flexibler¹

Der dünne Saugerhals und das außergewöhnlich flexible Saugtegel machen unseren MAM Perfect besonders anpassungsfähig. Dadurch bekommen die Zähne bestmöglichen Kontakt und Kiefer und Gebiss können sich optimal entwickeln. Die Wirkung unseres MAM Perfect wird durch neue Langzeitstudien wissenschaftlich bestätigt.

Am Universitätsklinikum Jena (DE) wurde über einen Zeitraum von 12 Monaten mit 86 Kindern im Alter zwischen 16 und 24 Monaten eine randomisiert kontrollierte Langzeitstudie² durchgeführt. Dabei wurde die Auswirkung unseres MAM Perfect Schnullers auf die Zahn- und Kieferentwicklung untersucht.

Das Resultat: Die Studie belegt statistisch signifikant, dass die Umstellung von einem herkömmlichen Schnuller auf unseren MAM Perfect das Risiko der Entwicklung/Ausbildung eines offenen Bisses („Open Bite“) und eines vergrößerten Überbisses („Overjet“) minimiert.

PD Dr. Yvonne Wagner, Zahnärztin Universitätsklinikum Jena (DE):

„Diese Langzeitstudie ist die erste wissenschaftliche Arbeit, welche die Vorteile der Verwendung des MAM Perfect gegenüber herkömmlichen Schnullern in Bezug auf Overjet und Overbite statistisch signifikant belegt.“

Das Fazit: Die Abgewöhnung des Schnullers ist die beste Methode um Zahnfehlstellungen zu verhindern, gleichzeitig aber oftmals auch die schwierigste. Unser MAM Perfect bietet sich somit als zahnmedizinisch geprüfte Alternative zu konventionellen Schnullern an. Basierend auf den Erkenntnissen der vorliegenden Langzeitstudien kann unser MAM Perfect von Experten empfohlen werden.

Mehr Infos zum MAM Perfect unter: mambaby.com/professionals

¹Durchschnittswerte. Zwischen: 32% – 83% dünner / 1,1 – 19,5 mal flexibler als übliche Silikon Schnuller
²Y. Wagner, R. Heinrich-Weltzien, "Effect of a thin-neck pacifier on primary dentition: a randomized controlled trial", Orthodontics & Craniofacial Research, Volume 19, Issue 3, pages 127–136, August 2016

MIT EXPERTEN ENTWICKELT



Teamwork mit medizinischen Experten für höchste Sicherheit. Erst nach Freigabe durch medizinische Experten ist eine MAM Innovation bereit für das Baby-Leben.



³BPA/BPS frei: Alle MAM Produkte werden aus BPA- und BPS-freien Materialien hergestellt.



Begin with the end in mind! – Maximale Voraussagbarkeit in der Full-Mouth-Rehabilitation

Über einen volldigitalen Arbeitsablauf kann das virtuelle Design der zukünftigen Zähne mit den PatientInnen begutachtet und in Form eines computerunterstützt angefertigten Probegebisses physisch zu Hause getestet werden.

Bestimmte Zahnerkrankungen betreffen nicht nur einzelne Zähne, sondern oftmals das gesamte Gebiss. Das geschieht beispielsweise im Fall von Erosionen (irreversible Schädigung der Zahnhartsubstanz durch Einwirkung von Säuren, s. Abb. 9a, c, g, h), Bruxismus (Zähneknirschen), Amelogenesis imperfecta (angeborene Störung der Zahnschmelzbildung, s. Abb. 9d, e) und Aplasie (angeborene Nichtanlagen von Zähnen, s. Abb. 9b, f) oder es handelt sich einfach um ein stark kariös zerstörtes Gebiss. Die PatientInnen leiden an einer erhöhten Sensibilität der Zähne mit möglicher Exposition der Zahnpulpa, Veränderungen in der Okklusion und einer reduzierten Funktion und Ästhetik. Als Konsequenz können die Kaufunktion und die Phonetik eingeschränkt sein, mit Auftreten von muskulären Verspannungen, Kiefergelenksbeschwerden und möglichen Störungen im gesamten Bewegungsapparat.

Durch die reduzierte Zahnschubstanz ist nicht nur die Zahnästhetik, sondern durch die Verminderung der vertikalen Bisshöhe auch die untere Gesichtshöhe betroffen, die damit Auswirkungen auf die Gesichtsästhetik hat. Spätestens wenn sich die negativen Folgen auf das Lächeln und Lachen auswirken, ist eine grundlegende Kommunikationsform des Menschen gestört, und es zeigen sich psychische Folgen wie Störungen des Selbstbewusstseins und Selbstwertgefühls. Kommen zusätzlich chronische

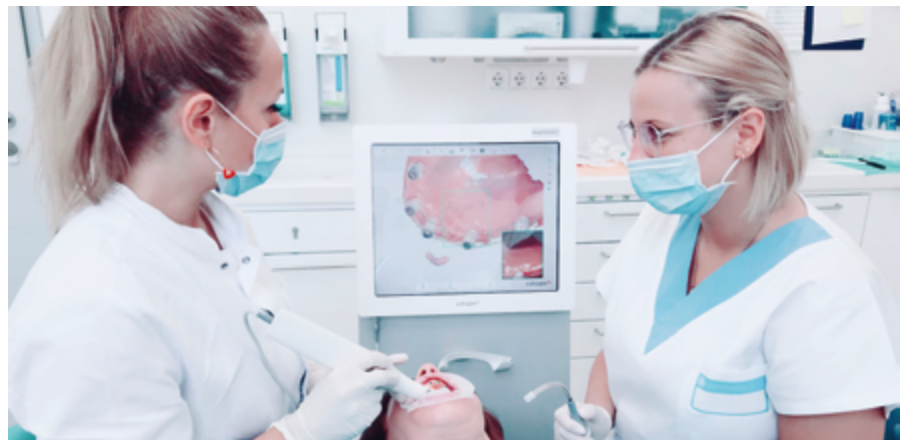

Abb. 1: Intraoralscan (CAI – Computer Aided Impression)

Schmerzen hinzu, ist das eine große Belastung für Körper und Seele. In diesen Fällen kann es notwendig sein, das gesamte Gebiss zu restaurieren, dabei spricht man von einer „Full-Mouth-Reha-

bilitation“.

Komplexe Therapie

Die Sanierung des gesamten Mundes ist eine komplexe restaurative Therapie, welche mit Veränderungen in Funktion

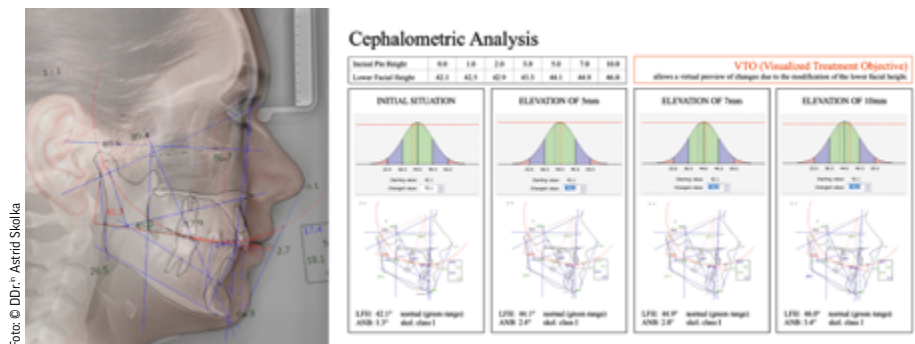


Abb. 2: Cephalometrische Analyse nach Fusion des seitlichen Fernröntgens mit dem Profilbild und virtuelle Simulation der Veränderungen in Relation zur Modifikation der Untergesichtshöhe

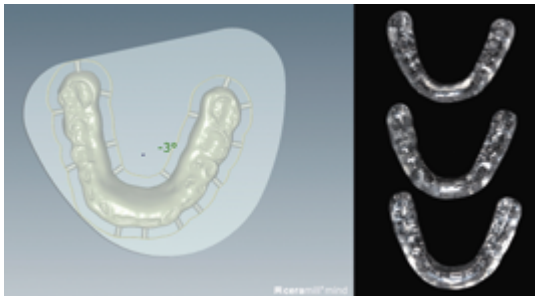

Abb. 3: CAD/CAM-gefertigte Schienen in verschiedenen Höhen (+5 mm, +7 mm, +10 mm)

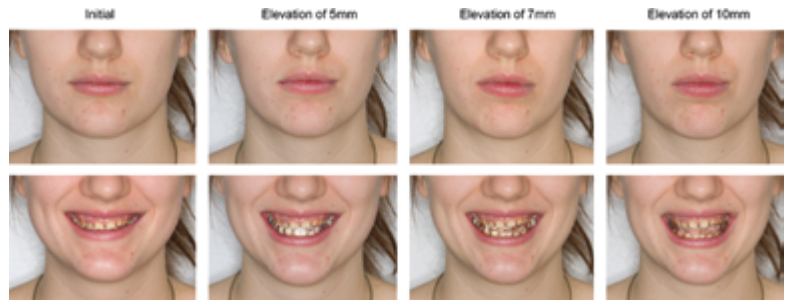

Abb. 4: Ästhetisch-funktionelle Analyse der facialen Weichgewebe in Ausgangssituation und mit drei Schienen in verschiedenen Höhen. Frontale Ansicht

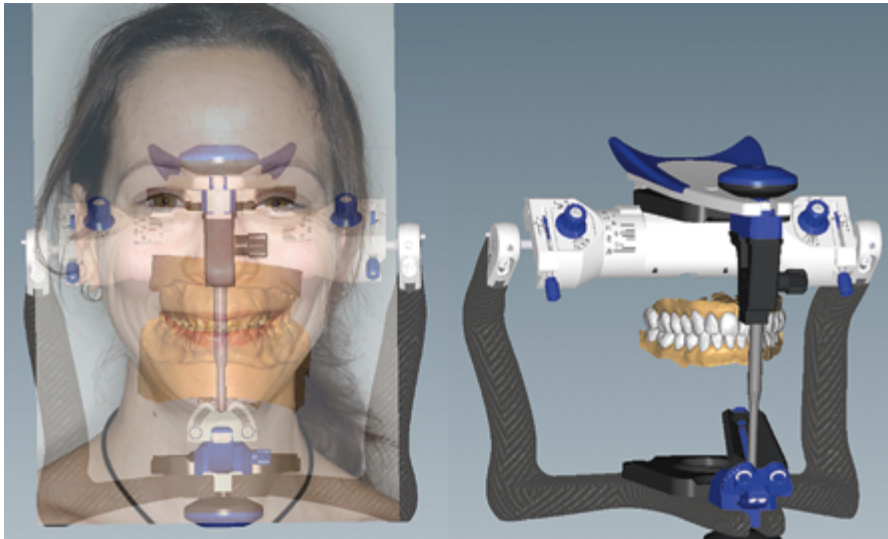


Abb. 5: Gesichts-determinierte virtuelle Planung: Fusionierung des PatientInnen-gesichts mit dem Intraoral-Scan und dem Artikulator zur virtuellen Planung der zukünftigen Restaurationen

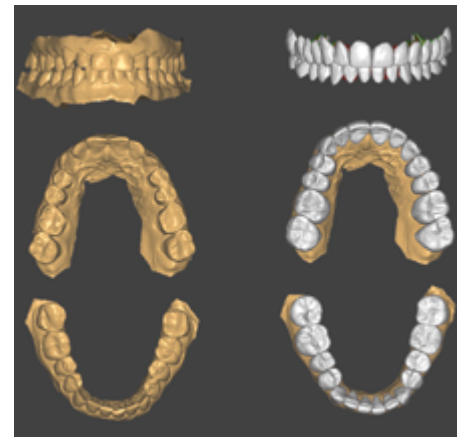

Abb. 7:
a) Intraoral-Scan der Ausgangssituation
b) Virtuelles Set-up der „Full-Mouth-Rehabilitation“

und Ästhetik einhergeht: Veränderungen der Bissituation, der Kauflächen und Führungsflächen der Zähne, der vertikalen Dimension, möglicherweise auch der sagittalen oder transversalen Dimension können eine massive Intervention für die betroffenen PatientInnen darstellen. Um die Erfolgsprognose einer komplexen restaurativen Therapie zu steigern, wird empfohlen, ein Maximum an Voraussagbarkeit von Ästhetik und Funktion

zu bekommen und die PatientInnen in den Entscheidungsprozess einzubinden, damit das gewünschte Endergebnis auch von den Betroffenen mitgestaltet werden kann.

Digitale Diagnostik und digitales „Backward-Planning“

An der Universitätszahnklinik Wien wurde ein innovatives Konzept entwickelt, welches über virtuelle und klinische

Methoden eine größtmögliche Voraussagbarkeit der zukünftigen „Full-Mouth-Rehabilitation“ ermöglicht. Nach dem Motto „begin with the end in mind“ wird bereits vor der Behandlung das Endergebnis getestet. Über einen voll digitalen Arbeitsablauf kann sowohl das virtuelle Design der zukünftigen Zähne gemeinsam mit dem Patienten, mit der Patientin begutachtet als auch dieses nachfolgend in Form eines computerunterstützt an-

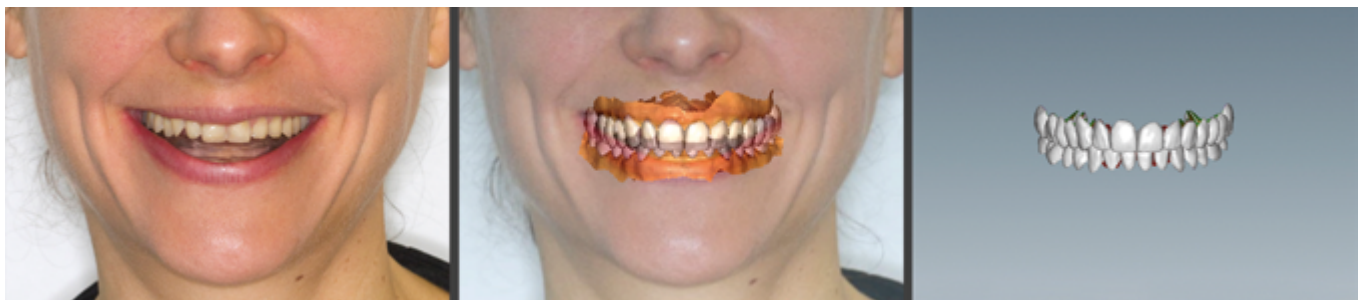

Abb. 6: Virtuelle Simulation der zukünftigen Rehabilitation in der neu definierten Bisshöhe (+ 7 mm) mit gesichtsbezogener Planung

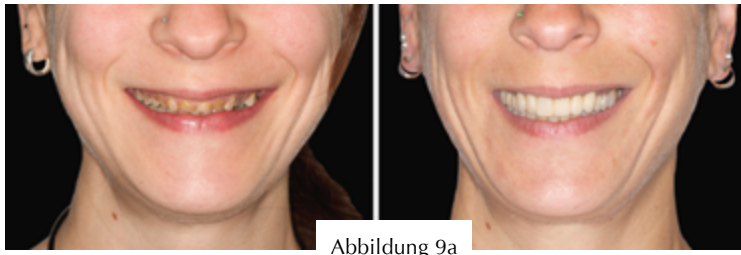

Abbildung 9a

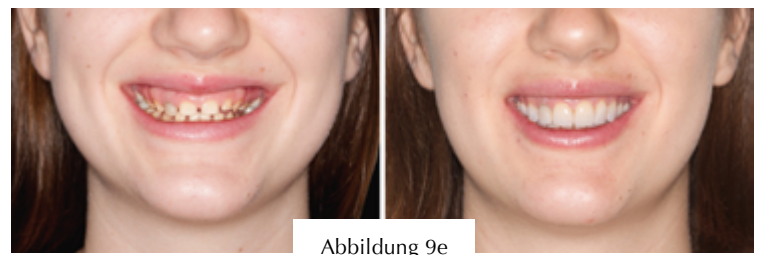

Abbildung 9e

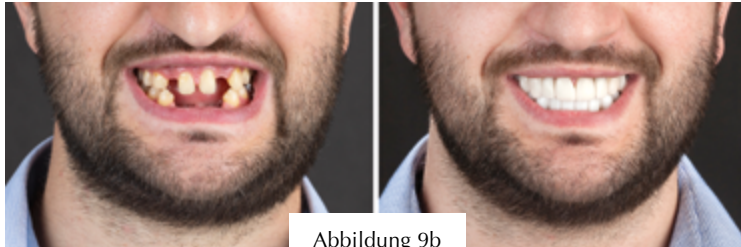

Abbildung 9b

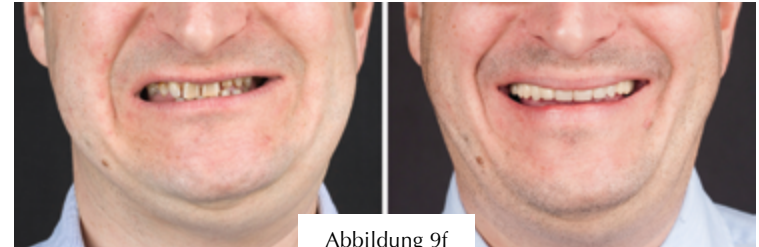

Abbildung 9f

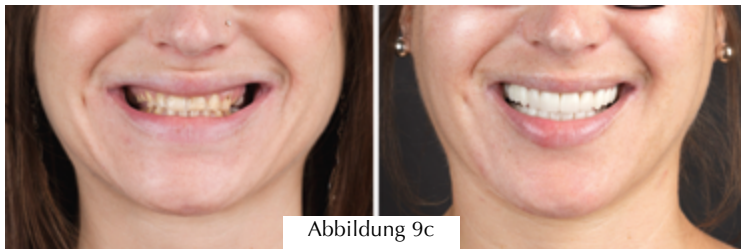

Abbildung 9c

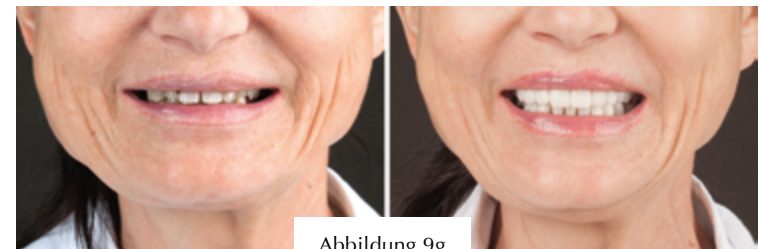

Abbildung 9g

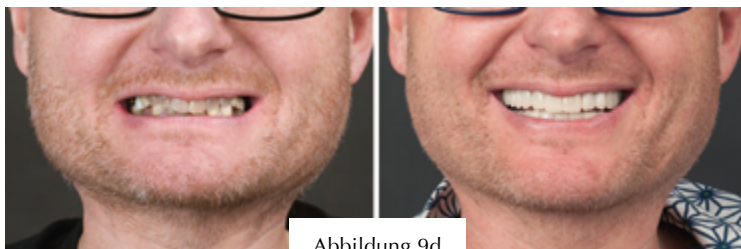

Abbildung 9d

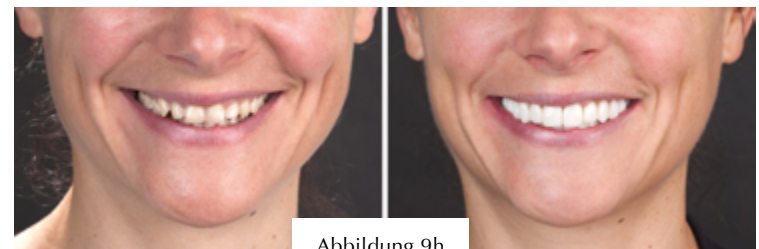

Abbildung 9h

Abb.9 a, b, c, d, e, f, g, h: PatientInnen mit sichtbaren Veränderungen zwischen Ausgangssituation (links) und Full-Mouth-Rehabilitation (rechts)

gefertigten Probegebisses physisch vom Patienten, von der Patientin zu Hause getestet werden. Dieser „Test Drive“ in Ästhetik und Funktion ermöglicht den PatientInnen, die gewünschte virtuelle Planung der zukünftigen Versorgung über das Probetragen zu verifizieren, die Funktionen zu testen und dem zahnmedizinischen Team Feedback zu geben. Da komplexe dentale Gesamtversorgungen meistens in einer anderen Bisshöhe und Bisslage angefertigt werden, soll sich die neue dentale Versorgung in Harmonie mit den Gesichtsparemtern befinden und wird gesichtsbezogen geplant. Die Gesamtanierung bewirkt massive orale und auch faziale Veränderungen, die nicht zu unterschätzen sind. Deswegen scheint es sinnvoll, diese Veränderungen vor Behandlungsbeginn über ein abnehmbar-

res Probegebiss abzuklären, damit sich der Patient, die Patientin schrittweise an das neue Aussehen und auch die daraus folgenden funktionellen Veränderungen gewöhnen kann und bei PatientInnen-feedback die Möglichkeit besteht, verschiedene Parameter zu ändern.

Volldigitaler Arbeitsablauf

Der digitale Arbeitsablauf wird von einem virtuellen Artikulator unterstützt, welcher mit den individuell erhobenen PatientInnenwerten nach Durchführung einer Achsiographie programmiert wird. Eine umfassende Diagnostik der Zähne, des Zahnhalteapparates und der Kiefergelenke wird über Inspektion, Palpation, radiologische Methoden und Fotodokumentation durchgeführt. Zusätzlich erfolgen ein Intraoralscan und die Bestimmung einer

neuen adäquaten vertikalen Dimension und Bissituation.

Intraoralscan (CAI – Computer Aided Impression)

Die Abformung und Bissregistrierung werden über einen intraoralen Scan (Abb. 1) durchgeführt und diese in weiterer Folge sowohl digital in eine CAD/CAM-Software eingespielt als auch als 3-D-Modell gedruckt (Abb. 7a). Die Bestimmung einer neuen adäquaten vertikalen Dimension erfolgt sowohl über eine cephalometrische skeletale Analyse als auch über eine Vorhersagbarkeit der fazialen Weichgewebe („Soft Tissue Prediction Technique“) mit CAD/CAM-unterstützt gefertigten Schienen in unterschiedlichen Höhen (+5 mm, +7 mm, +10 mm; Abb. 2-4, Seite 12). Anhand der skelettalen Parameter, der ästhetisch-funktionellen

Analyse der fazialen Weichgewebe mit verschiedenen Schienen im Mund von frontal und lateral, der Platzbedürfnisse für die Restauration und des PatientInnen-feedbacks, mit welcher Schiene sich der Patient bzw. die Patientin am wohlsten fühlt, wird die neue vertikale Dimension bestimmt.

Voraussagbarkeit der zukünftigen Restauration

Die Planung der zukünftigen Restauration erfolgt digital in einer Software nach Fusionierung der Daten des Gesichtes mit der Schiene in der neu bestimmten vertikalen Dimension, dem Intraoralscan und dem virtuellen, individuell programmierten Artikulator (Abb. 5 – 7, Seite 12).

Ein physischer Test-Drive mit einem abnehmbaren Probegebiss unterstützt einen schrittweisen nicht-invasiven Testlauf der ästhetischen und funktionellen Veränderungen. Das Probegebiss wird anhand der virtuellen Set-up-Daten (virtuelle Zahn-aufstellung) und der virtuellen Simulation mithilfe einer Fünffachs-Fräse aus PMMA-Kunststoff gefräst (Abb. 7b, 8). Nach einer Eingewöhnungsphase von mehreren Wochen bis Monaten, in welcher das Probegebiss mehrere Stunden am Tag getragen wird, dient das Feedback der PatientInnen dazu, mögliche Modifikationen des Probegebisses in Form, Farbe, Zahnstellung oder anderen Faktoren mitzubestimmen.

Die finale „Full-Mouth-Rehabilitation“ erfolgt nach Gewöhnung und Akzeptanz der PatientInnen an die getestete Situation. Die finale Restauration kann je nach Zustand der Zähne und nach jeweiligem Therapieplan sowohl minimalinvasiv über Einzelzahnkronen auf nicht präparierten Zähnen oder als Kombinationsarbeit mit Implantaten oder abnehmbaren Lösungen ausgeführt werden.

Die „Full-Mouth-Rehabilitation“ zeigt bei den in Abb. 9a-h dargestellten PatientInnen jeweils auf der rechten Bildseite signifikante Veränderungen der Untergesichtshöhe aufgrund der Erhöhung der vertikalen Dimension (Bisshöhe): Aus diesem Grund sind sowohl die Lippen als auch das Kinn nicht kongruent mit der Ausgangssituation. Der Rahmen des Lächelns hat sich vergrößert und somit sind die Zähne beim Lächeln auch sichtbarer als in der Ausgangssituation. Es konnten mithilfe der innovativen Therapie ein „Smile Make-over“ mit stabilen okklusalen Kontakten, die Wiederherstellung von adäquaten zentrischen und exzentrischen Kontakten sowie die Biomimetik einer adäquaten Zahnanatomie, ein harmonisches Längen-Breiten-Verhältnis der Zähne und die Optimierung der Rot-Weiß-Ästhetik erreicht werden (Abb. 9a-h). •

Fazit:

Die Verknüpfung der erhobenen virtuellen diagnostischen Daten mit dem Intraoralscan der PatientInnen ermöglicht eine CAD/CAM-gestützte Planung und virtuelle Simulation der finalen dentalen Versorgung. Das abnehmbare Probegebiss unterstützt den Patienten bzw. die Patientin über einen Test Drive, ein voraussagbares Endergebnis physisch zu bewerten. Um zukünftige Komplikationen zu vermeiden, bietet das digital unterstützte „Backward-Planning“ ein voraussagbares Endergebnis und dient als Schlüssel zum Erfolg in der „Full-Mouth-Rehabilitation“ mit dem Ziel, die Lebensqualität der PatientInnen über ein gesundes Lächeln mit optimierter Ästhetik und Funktion zu verbessern.

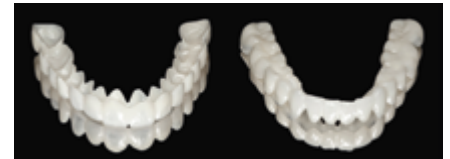

Abb. 8: CAD/CAM-gefertigtes, gefrästes abnehmbares Probegebiss

„Backward-Planning“ im Mittelpunkt

Bei komplexen zahnmedizinischen „Full-Mouth-Rehabilitationen“ steht die Behandlungssicherheit der PatientInnen an oberster Stelle, um die Erfolgsfaktoren zu erhöhen und spätere mögliche Komplikationen vermeiden zu können. Ziel ist es, mithilfe der Fusionierung aller digital erhobenen Daten und einer engen interdisziplinären Teamarbeit aller Beteiligten eine funktionell und ästhetisch optimale Versorgung zu gestalten, wobei das „Backward-Planning“ als Mittelpunkt der Therapie bestehen bleibt. Der Schlüssel zum Erfolg der innovativen Therapie liegt in der virtuellen Planung und dem nachfolgenden physischen Test-Drive der geplanten Versorgung in Form eines abnehmbaren Probegebisses. Damit wird es den PatientInnen noch vor Beginn der Therapie ermöglicht, sowohl die Ästhetik als auch die Funktion der zukünftigen Restauration zu überprüfen.



Das Team

DDr.ⁱⁿ Polina Kotlarenko
Leiterin der Spezialambulanz Bulimie
Universitätszahnklinik Wien



Mst. Tom Vaskovich MSc
Leiter Zahntechniklabor
Universitätszahnklinik Wien